1900 Nr. 1.

Aus dem Königlichen anatomischen Institut zu Königsberg i. Pr.

No. 28.

Über Situs inversus partialis abdominis.

(Linkslagerung des Dickdarmes, Rechtslagerung des Dünndarmes.)

Mit 2 Tafeln.

Lane Medical Library

Inaugural-Dissertation

der

medizinischen Fakultät zu Königsberg i. Pr.

zur

Erlangung der Doktorwürde

in der

Medizin, Chirurgie und Geburtshilfe

vorgelegt und nebst den beigefügten Thesen öffentlich verteidigt

am Dienstag den 22. Februar 1898, Vormittags 11 Uhr

von

Alexander Stieda,
prakt. Arzt.

Opponenten:

Herr Dr. med. **W. Prutz**, I. Assistenzarzt an der Königl. chirurg. Klinik.
Herr Dr. med. **E. Bastanier**, Assistent am Königl. anatom. Institut.

Königsberg i. Pr.
Druck von M. Liedtke, Vorder-Rossgarten No. 25.
1898.

Digitized by the Internet Archive
in 2025

https://archive.org/details/ubersitusinversu0000alex

Dem Andenken

an meinen Bruder

Dr. med. Hermann Stieda

gewidmet.

Dem Andenken

seines Freundes

Dr. med. Hermann Stieda

gewidmet.

Vorliegende Arbeit entstand im Königlichen anatomischen Institute zu Königsberg i. Pr.

Dem Prosector, Herrn Professor Dr. R. Zander, gebührt mein verbindlichster Dank für die Anregung zu dieser Arbeit, sowie für seine liebenswürdige Unterstützung bei Abfassung derselben.

Herrn Dr. med. Symanski danke ich gleichfalls für die Anfertigung der Zeichnungen zu dieser Arbeit.

Im Sommersemester 1897 wurde im Königsberger Präpariersaal in der Leiche eines erwachsenen Individuums die Abnormität gefunden, dass der Dickdarm in der linken Hälfte der Bauchhöhle lag, während der gesamte Dünndarm die rechte Seite einnahm. Alle übrigen Eingeweide befanden sich dabei in normaler Lage. Diese bisher sehr selten beobachtete Abnormität wurde mir von Herrn Professor Zander zur näheren Untersuchung übergeben.

Meine Abhandlung zerfällt in drei Teile.

In dem ersten Teil habe ich diesen Fall eingehend beschrieben. Im zweiten Teil habe ich aus der Litteratur die gleichartigen Beobachtungen angeführt. Der dritte Teil enthält eine Zusammenfassung aller bisherigen, gefundenen Fälle und Erklärungsversuche für das Zustandekommen dieser Abnormität.

I.

Die infolge der Carbolsäureinjektion sehr gut erhaltene Leiche stammt von einem ausgewachsenen, männlichen Individuum, dessen Identität nicht mehr festgestellt werden konnte.

Der Thorax und dessen Inhalt hatten nichts Bemerkenswertes aufzuweisen.

Die Organe der Bauchhöhle waren normal. Ausser der Verlagerung des Darmtraktus war keine Abweichung von der Norm festzustellen, auch fehlte jegliche Spur von pathologischen Processen. Das Peritoneum war überall glatt. Es bestanden keine Verwachsungen oder Verklebungen.

Der genaue Befund ist folgender:

A. Eingeweide.

Die Leber hat annähernd normale Gestalt und Grösse. Sie liegt im rechten Hypochondrium und im Epigastrium und reicht mit ihrem linken Lappen in das linke Hypochondrium bis zur Linea mammillaris. Der vordere Leberrand verläuft, entsprechend der 9. und 10. Rippe, im rechten Hypochondrium, nach links hin aufsteigend, mit dem Rippenbogen rechts zusammenfallend. Die Maasse der Leber sind folgende: Der Querdurchmesser beträgt 20 cm, der Abstand des Randes des rechten Leberlappens von der Kuppe 14,5 cm, die Dicke des rechten Lappens an der Gallenblase 9,5, des linken Lappens in der Mitte 4,0 cm. Die grösste Breite des

linken Lappens stellt sich auf 9 cm, die des rechten auf 16 cm. Der Sagittaldurchmesser ist rechts 11,6 cm lang.

Die Gallenblase hat eine normale Lage. Sie ist nirgends adhaerent, frei von Concrementen, nur mit wenig braungrüner Galle gefüllt. Sie ist 8 cm lang, im abgeplatteten Zustande 3 cm breit.

Der Ductus cysticus ist im abgeplatteten Zustande 5 mm breit, der Ductus choledochus — ebenso gemessen — 9 mm, der Ductus hepaticus 12 mm.

Zwischen Gallenblase und Duodenum ist das Omentum minus mit einer Fortsetzung ausgespannt.

Der Ductus choledochus mündet zusammen mit dem Duct. pancreaticus in den mittleren Teil des Duodenum ein. Genauer wird die Einmündungsstelle unten geschildert, nachdem die specielle Beschreibung des Dünndarms gegeben ist.

Der Magen ist leer: die vordere Wand liegt der hinteren dicht an. Der Magen hat seine Lage unter dem Zwerchfell und einem Teil der Leber, zum grösseren Teil im Hypochondrium sinistrum, zum kleineren im Epigastrium. Die grosse Curvatur überragt nicht den Rippenbogen, sondern, umgekehrt, bedeckt dieser noch in einer Breite von 2 cm den unteren Magenrand.

Die Cardia liegt 2 cm unterhalb des Hiatus oesophageus und 2 cm nach links von der Medianebene, 3,2 cm vor der Vorderfläche der Wirbelsäule zwischen 10. und 11. Brustwirbel, gegenüber dem linken unteren Ende des Brustbeinkörpers.

Der Fundus ventriculi liegt in dem linken Hypochondrium und berührt oben und seitlich das Zwerchfell.

Dünndarmanfang hin ausgespannt, die sich aber über das Duodenum hinweg noch in das Mesocolon der Flexura hepatica fortsetzt.

Nachdem die Befestigungen gelöst sind, kommen noch 3 senkrecht verlaufende, hinter einander gelegene Schlingen zum Vorschein. Das horizontale Anfangsstück des Dünndarms biegt rechtwinklig um in die erste nach unten senkrecht hinabsteigende Schlinge. Diese ist 3,5 cm lang. Sie biegt spitzwinklig in die aufsteigende zweite Schlinge um, die bis nahe an die untere Fläche der Leber zieht. Die aufsteigende Schlinge hat eine Länge von 5 cm. Etwa $^1/_2$ cm unter der Leber kehrt sie spitzwinklig in die dritte Schlinge um, die medialwärts vom Hilus der Niere vor den Nierengefässen senkrecht hinabsteigt.

$5^1/_2$ cm unterhalb der Leber, in der Höhe des oberen Randes des 3. Lendenwirbels und 1,7 cm links von der Medianebene beginnt das Mesenterium dieser absteigenden Schlinge. Die vordere Wand des horizontalen Anfangsstückes des Dünndarms liegt 6 cm vor dem hinteren Rande der vorher beschriebenen absteigenden Schlinge.

In den Winkel zwischen der ersten absteigenden und der aufsteigenden Schlinge münden der Ductus choledochus und pancreaticus. Ersterer steigt von oben herab. Das Endstück des Ductus pancreaticus verläuft quer und liegt hinter dem Ductus choledochus.

Der „feste“ Teil des Dünndarms ist bis zur Umbiegungsstelle an der Leber wohl ohne weiteres als Duodenum aufzufassen, indem man sich vorstellen kann,

dass der aufsteigende Schenkel der zweiten Schlinge sich nicht nach links als Pars horizontalis inferior duodeni, sondern eben nach oben gewendet hat. Ob man den letzten absteigenden Teil dem Jejunum oder dem Duodenum zurechnen soll, ist zweifelhaft.

Der grösste Teil des Dünndarms, der durch ein langes Mesenterium frei beweglich an der hinteren Wand der Bauchhöhle befestigt ist, füllt die ganze rechte Hälfte der Bauchhöhle und auch den grössten Teil der Beckenhöhle aus. Einige Schlingen überschreiten auch noch die Mittellinie um 2—3 cm. Die auf den ersten Blick regellos gelagerten Darmschlingen können bei genauer Besichtigung in drei Hauptgruppen getrennt werden, eine obere, eine mittlere und eine untere. Die oberste Hauptgruppe liegt vornehmlich in der Regio hypochondriaca dextra und im Epigastrium, soweit diese Gegenden nicht von der Leber und dem Magen eingenommen sind. Die mittlere Gruppe breitet sich in der Regio abdominalis lateralis dextra und umbilicalis aus, sowie in den regiones inguinalis und pubica. Die untere Hauptgruppe erfüllt das kleine Becken.

1. Obere Hauptgruppe der Dünndarmschlingen.

Der Anfangsteil des „freien“ Dünndarmabschnittes zieht in direkter Fortsetzung des letzten Schenkels des fixierten Darmteiles abwärts bis in den oberen Teil der regio umbilicalis. Darauf wendet sich der Darm längs der vorderen Bauchwand lateralwärts, steigt an der Seitenfläche der Bauchwand zur Leber empor und zieht dann an der unteren Fläche der Leber gegen die Mittel-

linie hin: beschreibt somit nahezu einen Kreis. Innerhalb desselben windet sich der Dünndarm mehrere Male in vertikal gestellten Schlingen auf und ab. Die am meisten medialwärts gelegene Schlinge ist zwischen Magen und Duodenum einerseits und der Leber andererseits eingeschoben. Eine von ihnen steigt an der vorderen Bauchwand weit bis in die Nähe des Nabels hinab, überschreitet die Mittelebene und schiebt sich zwischen die später zu erwähnenden Dickdarmschlingen. Die am meisten hinten und lateral gelegene vertikale Schlinge steigt in die Regio abdominalis lateralis dextra hinab und geht hier in die zweite Hauptgruppe über.

2. Mittlere Hauptgruppe der Dünndarmschlingen.

In der Regio abdominalis lateralis dextra bildet der Dünndarm mehrere ziemlich regellos zusammenliegende Schlingen, die allmählich nach vorn und medialwärts in die Regio umbilicalis hineinziehen. Weiterhin verlaufen die Darmschlingen im Wesentlichen in transversaler Richtung an der vorderen Bauchwand entlang. Sechs Windungen, deren rechts gelegenen Umbiegungsstellen in die Regio abdom. lat. dextra hineinragen, deren links gelegenen Umbiegungsstellen links von der Mittellinie, etwa in der Linea parasternalis liegen, erfüllen die Regiones umbilicalis, inguinalis und pubica. Die letzte Schlinge senkt sich ins kleine Becken zur dritten Hauptgruppe.

3. Untere Hauptgruppe der Dünndarmschlingen.

Dieselbe besteht aus sechs Schlingen. Die ersten drei Schlingen liegen einander parallel schräg an der rechten Seite der hinteren Beckenwand. Die Umbiegungsstellen der Schlingen erreichen vorn das Foramen obturatorium, hinten rücken sie von der Articulatio sacroiliaca allmählich bis über die Mittellinie des Kreuzbeins. An die dritte schräge Schlinge schliessen sich drei nahezu horizontal gelagerte Schlingen an, die den Douglas'schen Raum ausfüllen. Die letzte dieser Schlingen wendet sich nach oben, steigt auf der vorderen Fläche des Rectum empor und tritt noch innerhalb des kleinen Beckens in die hintere Wand des Coecum ein.

Die Gesamtlänge des Dünndarms beträgt 767 cm. Um diese Länge möglichst genau zu ermitteln, wurde ein Faden auf den freien, dem Ansatz des Mesenterium gegenüber liegenden Rand gelegt, und dann die Länge des Fadens gemessen. Die erste horizontale Schlinge des Dünndarms ist 11 cm lang, die erste absteigende 3,5 cm, die aufsteigende 5 cm und die zweite absteigende Schlinge ist 5,5 cm lang. — Der mesenteriale Teil misst 742 cm. Das Lumen des Dünndarms weist geringe Unterschiede auf. Da die Darmschlingen collabiert waren, so wurde die Breite des abgeplatteten Darmes bestimmt. Sie beträgt im Anfangsteil 1,8 cm, in der Mitte 2,0 cm, im Endstück 2,5 cm.

Dickdarm.

Der Dickdarm erfüllt, wie oben schon kurz angegeben wurde, die linke Hälfte der Bauchhöhle (cfr. Fig. 1). Das Coecum liegt in der linken Hälfte des

kleinen Beckens. Von hier steigt, links von der Mittelebene, der Dickdarm in starken Windungen zur unteren Fläche des linken Leberlappens empor. Dort biegt er in den Querdarm um, der auf die linke Hälfte der Bauchhöhle vollständig beschränkt ist. An der unteren Spitze der Milz wendet der Dickdarm sich caudalwärts. Er steigt als Colon descendens in üblicher Weise zur Darmbeingrube hinab. Die Flexura sigmoidea ist sehr lang und frei beweglich. Ihre Schlingen erfüllen den grössten Teil der linken Bauchhälfte. Das Rectum hat die gewöhnliche Lage. Der ganze Dickdarm mit Ausnahme des Colon descendens besitzt ein Mesenterium.

Das Coecum ist ein 9 cm langer, 8 cm breiter Blindsack. Es liegt der hinteren Wand des kleinen Beckens auf der linken Seite an und bedeckt hier die Einmündungsstelle des aus dem Douglas'schen Raume hinaufsteigenden Ileum.

An Stelle des Processus vermiformis findet sich ein kleiner, abgeplatteter, ovaler Körper, der mittelst eines dünnen fadenförmigen Stieles ohne Mesenteriolum an der rechten Seite des Coecum hängt. Die Oberfläche dieses Gebildes ist uneben. Es ist 2 cm lang und 0,4 cm dick. Die grösste Breite beträgt 1,2 cm. Der verbindende hohle Stiel ist nur 0,3 cm breit. Eine Sondierung der Höhlung vom Darmlumen aus ist ausführbar. Am Colon ascendens und Coecum liegt die freie breite Taenie auf der hinteren Fläche. Am Colon transversum windet sich der Streifen — wie gewöhnlich — an der unteren Wand, entsprechend der Anheftung des Netzes.

Der Anfangsteil des Dickdarms steigt nicht, wie sonst, gerade empor, sondern ist in Querschlingen gelegt. Gleich nach der Einmündung des Ileum in den Dickdarm, wendet sich dieser nach links zur Fossa iliaca. Neben dem Darmbeinkamm biegt er um, kehrt zur Mittelebene zurück und bildet so eine 8 cm lange Schleife, zwischen deren Schenkeln eine Dünndarmschlinge (aus der mittleren Hauptgruppe) liegt. Diese unterste Dickdarmschleife erfüllt die Fossa iliaca und die Regiones inguinalis und pubica sinistra. Der Dickdarm wendet sich dann abermals nach links und biegt, nachdem er 6 cm weit nach links gezogen ist, gegen die Mittelebene zurück. Der Darm bildet so eine zweite Dickdarmschleife, in die ebenfalls eine Dünndarmschlinge (aus Gruppe I) sich einlagert. Diese zweite Dickdarmschlinge nimmt den grössten Teil der linken Hälfte der Regio umbilicalis ein. Das letzte Stück des aufsteigenden Teils zieht gerade aufwärts durch das Epigastrium bis zur unteren Fläche des linken Leberlappens und biegt hier — etwa in der Mittelebene in der Höhe des 1. Lendenwirbels — spitzwinklig nach hinten und unten um. An dieser Stelle setzt sich der rechte Rand des grossen Netzes an, von hier ab ist also das Colon transversum zu rechnen.

Das Colon transversum durchzieht in einem nach unter convexen Bogen die Regiones epigastrica, abdominalis lateralis und hypogastrica sinistra und biegt im 9. Intercostalraum, 10 cm links von der Mittelebene, am unteren Ende der Milz spitzwinklig nach unten in das Colon desc. um (Flexura lienalis). Von der vorderen Bauch-

wand ist der Querdarm nur durch das grosse Netz getrennt.

Das Colon descendens steigt am Aussenrande der linken Niere zur Fossa iliaca senkrecht herab. Sein innerer Rand ist $7^1/_2$ cm, der äussere Rand 10 cm von der Mittelebene entfernt.

Am oberen Rande der Crista ossis ilei, vor dem oberen Rande des Musculus iliacus biegt das Colon descendens in die Flexura sigmoidea um. Dieser Darmteil bildet nicht, wie sonst, eine S-förmige Krümmung, sondern drei Schlingen, deren letzte zum Rectum ins kleine Becken hinabsteigt. Die Flexura sigmoidea bildet zunächst eine nach unten rechts gerichtete grosse Schlinge, deren Kuppe sich zwischen die erste unterste und die zweite Schlinge des aufsteigenden Dickdarms einschiebt. Der obere Schenkel dieser Schlinge zieht bis nahe an den Darmbeinkamm, steigt dann vor dem Colon descendens, 10 cm bis zur Höhe des unteren Randes des 1. Lendenwirbels in der Reg. abdominal. lat. sin. und hypochondriaca empor. Von hier kehrt dieser Dickdarmteil steil nach unten um, bis zur Darmbeinschaufel hinab, um dann nochmals in einer Länge von 9,5 cm parallel der Wirbelsäule bis zur Höhe des 2. Lendenwirbels aufzusteigen. Von hier geht die Flexura sigmoidea, hinter den zwei unteren Querschlingen des Colon ascendens verborgen, schräg über den Musculus psoas hinweg ins kleine Becken hinab.

Der von hier ab als Rectum anzusehende Dickdarm liegt in der Mitte der Kreuzbeinhöhlung. Sein kurzes Mesenterium ist an seinem linken Rande angesetzt.

Das Colon ascendens hat eine Länge von 44 cm, das Col. transversum von 64 cm und das Col. descendens eine Länge von 13 cm. Die Flexur ist 89 cm, das Rectum 21 cm lang. Die Gesamtlänge des Dickdarms beträgt 237 cm. Dünndarm und Dickdarm zusammen messen 1004 cm.

Das Pancreas hat nahezu normale Form und Lage. Es lassen sich Kopf, Körper und Schwanz unterscheiden. Das Pancreas liegt quer vor der Wirbelsäule mit dem oberen Rande in der Höhe des 1. Lendenwirbels (Mitte desselben), mit dem unteren in der Höhe der Grenze zwischen 2. und 3. Lendenwirbel. Die Länge des Organs beträgt 13 cm, die Breite 4 cm. Der Schwanz des Pancreas reicht bis zum Ligam. gastrolienale und berührt das Colon transversum an der Flexura lienalis, 9,5 cm nach links von der Mittelebene. Das rechte Ende des Pancreas ist 5,6 cm breit. Da der mittlere Teil des Pancreas nur 4 cm breit ist, so kann man wohl von einem Kopf des Organs sprechen. Derselbe erstreckt sich bis 3,5 cm nach rechts von der Medianebene und setzt sich aus kleinen, flachen Läppchen zusammen, deren eine Gruppe zwischen, die andere hinter dem ab- und aufsteigenden Schenkel des Duoden. gelagert ist und diese noch nach unten um $1^1/_2$ cm überragt.

Der Ausführungsgang der Drüse verläuft in der Mitte des Körpers, der vorderen Oberfläche mehr genähert, wendet sich über den von der Art. mesenterica gebildeten Wulst nach hinten und mündet, nach unten und aussen verlaufend, in dem Winkel zwischen ab- und aufsteigender Schlinge des Duodenums. Der Duct. cho-

ledochus, der mit dem Duct. pancreaticus zusammen mündet, wird von dem Pancreaskopf allseitig umschlossen. Die Dicke des Pancreas beträgt 1,3 cm.

Die Milz liegt zwischen 9. und 11. Rippe mit ihrem unteren Ende auf dem Ligamentum phrenico - colicum. Ihre Länge beträgt 9,5 cm, ihre grösste Breite am Hilus 5,5 cm und ihre grösste Dicke 3,0 cm.

Die Nieren und Nebennieren bieten weder nach Lage noch Grösse etwas von der Norm Abweichendes dar.

B. Mesenterien.

Die Mesenterien haben zum Teil einen von dem normalen abweichenden Zustand (cfr. Figg. 1 und 2). Verwachsungen zwischen benachbarten Organen, oder sonstige Kennzeichen abgelaufener pathologischer Processe, die so häufig vorhanden sind, wenn die Baucheingeweide abnorm gelagert sind, fehlen hier vollständig.

Das grosse Netz liegt, entsprechend der Verlagerung des Magens und des Colon transversum nach links, hauptsächlich in der linken Bauchhälfte. Seine vordere Platte ist mit der grossen Curvatur des Magens verwachsen, ausserdem aber auch noch mit dem horizontalen Anfangsstück des Duodenum. Seine hintere Platte ist in gewöhnlicher Weise mit dem Mesocolon transversum verwachsen und hängt demnach von dem unteren Rande des Colon transversum herab. Die grosse Curvatur des Magens und der obere Rand des Colon transversum sind nicht mit einander verbunden. Es ist also ein Ligam. gastrocolicum nicht vorhanden, und der hinter dem Magen gelegene Hauptteil der Bursa omen-

talis setzt sich ohne Grenze in den Recessus inferior omentalis zwischen die vordere und hintere Platte des Netzbeutels fort. Das linke obere Ende des grossen Netzes zieht als Ligamentum gastrolienale von der grossen Curvatur des Magens zum Hilus der Milz. Das übrige Netz hängt in unregelmässigen Falten von der grossen Curvatur des Magens und vom Colon transversum frei herab (Pars libera omentis). Der untere freie Rand des Netzbeutels ist in mehrere Zipfel ausgezogen. Die Länge (verticale Ausdehnung) der vorderen Platte des Omentum majus beträgt am linken Rande 8 cm, an der nach unten gerichteten Ausbuchtung des Fundus 10—11 cm, am Uebergang des Fundus in die Pars pylorica 6,5 cm, an der Pars pylorica 12,5 cm. Die Länge der hinteren Platte des Omentum majus ist in der Mitte 2 cm und vergrössert sich nach links und nach rechts bis zu 7 cm. Die Breite (transversale Ausdehnung) des Omentum majus beträgt 64 cm.

Das kleine Netz weist normale Verhältnisse auf. Der obere Teil des Ligam. hepatogastricum, der von dem Bauchteil des Oesophagus und von der Cardia zum Ligam. venosum (Arantii) hinübergespannt ist, ist eine kräftige Membran (Pars condensa). Der Rest des Ligam. hepato-gastricum, der von der kleinen Curvatur zur Fossa ductus venosi und der Porta hepatis zieht, ist sehr zart, durchscheinend und schlaff (Pars flaccida). Das Ligam. hepato-duodenale, das von der Leberpforte zum oberen Rande des querverlaufenden Anfangsteiles des Duodenum sich erstreckt, enthält die normal verlaufenden Gallengänge und Lebergefässe. Da der

horizontale Schenkel des Duodenum tiefer als gewöhnlich verläuft, so ist das Ligam. hepato-duodenale länger als sonst. Es misst 4,1 cm. Hinter dem Ligam. hepato-duodenale liegt das Foramen epiploicum, durch das zwei Finger bequem in das Vestibulum bursae omentalis gelangen. Weder in diesem, noch in dem Hauptteil der Bursa omentalis und in dessen Aussackungen, den Recessus superior, lienalis und inferior, ist irgend etwas Abnormes wahrzunehmen.

Der Dünndarm und der Anfangsteil des Dickdarms sind durch ein gemeinsames Mesenterium an der Rückwand der Bauchhöhle fixiert. Die Ansatzstelle dieses Mesenterium commune (Radix mesenterii) hat den Umriss eines Dreiecks, dessen Basis oben und dessen Spitze unten gelegen ist. Den Ecken an der Basis entsprechen zwei Punkte, deren einer 1,7 cm rechts von der Medianebene in der Höhe des oberen Randes des 3. Lendenwirbels liegt; der andere ist 2 cm links von der Medianebene in der Höhe der Mitte des 2. Lendenwirbels gelegen. Die Verbindungslinie dieser beiden Punkte, die die Basis des genannten Dreiecks bildet, steigt also von rechts nach links etwas empor. Die Spitze des Dreiecks liegt 1 cm rechts von der Medianebene in der Höhe des oberen Randes des 5. Lendenwirbelkörpers, 3,7 cm oberhalb des Promontoriums.

Da der Dünndarm und der aufsteigende Teil des Dickdarms, wie oben mitgeteilt wurde, sehr lang sind, so ist das Mesenterium commune stark gefaltet.

Die Länge des Mesenterium, d. h. der Abstand seiner Befestigung an der Rückenwand von seiner Befestigung am Darm, ist wechselnd. Das Mesenterium des Dünndarms hat eine durchschnittliche Länge von 15 cm. Das Mesocoecum ist ebenfalls 15 cm lang. Die Länge des Mesocolon ascendens ist unten 12,5 cm, nach oben zu wird sie geringer und an der Umbiegungsstelle in das Mesocolon transversum beträgt sie nur noch 5,5 cm. Zieht man die Schlingen des Dünndarms nach rechts, die des aufsteigenden Dickdarms nach links, so bilden das Mesenterium und das Mesocolon eine in transversaler Richtung — vom medialen Rande des Dünndarms zum medialen Rande des Dickdarms gemessen — 25 cm breite und in vertikaler Richtung — von der Basis der dreieckigen Radix mesenterii bis zur Einmündung des Ileum ins Coecum gemessen — 19 cm hohe Platte, deren Mitte in dem angegebenen dreieckigen Bezirk an die Rückwand der Bauchhöhle fixiert ist.

Zieht man die Darmschlingen nach oben und vorn, so sieht man, dass die linke und rechte Hälfte des Mesenterium commune in eine von der Spitze des dreieckigen Befestigungsgebietes ausgehende scharfe Kante in einander übergehen. (Siehe Figur 2.)

Die Radix des Mesocolon transversum beginnt 2 cm links von der Medianebene in der Höhe der Mitte des 2. Lendenwirbels und zieht in querer Richtung in einem nach oben leicht concaven Bogen bis zu einem 8,5 cm von der Medianebene entfernten Punkte in der Höhe des unteren Randes des 1. Lendenwirbelkörpers, nahe an der Ansatzstelle des Ligamentum phrenico-

colicum. Die Länge des Mesocolon transversum beträgt 10 cm.

Das Colon descendens besitzt — wie schon oben erwähnt wurde — kein Mesenterium. Es ist mit seiner hinteren Fläche an der hinteren Bauchwand angeheftet und nur an den Seiten und der vorderen Fläche vom Peritoneum überzogen.

Die Anheftungsstelle des Mesocolon sigmoideum hat ungefähr die Gestalt einer Sichel. Die concave Begrenzungslinie der Sichel zieht in gleichmässiger Krümmung von der tiefsten Stelle der Fossa iliaca sinistra, 4 cm rechts von der Spina anterior superior, empor bis zu einem Punkte, der in der Höhe der Grenze vom 4. und 5. Lendenwirbelkörper, 6 cm links von der Medianebene gelegen ist; dann biegt die Linie nach unten um und trifft 3 cm links von der Mittelebene die Linea terminalis. Die convexe Begrenzungslinie der Sichel erhebt sich 8 cm cranialwärts über den höchsten Punkt der concaven Begrenzungslinie und zieht von hier aus in unregelmässigem Verlauf zu den beiden Enden der Sichel. Der an den Kuppen der beiden sichelförmigen Linien angeheftete Teil des Mesocolon sigmoideum ist 13 cm lang. Von hier aus verkürzt sich das Mesocol. sigmoid. nach beiden Seiten hin allmählich.

Das Rectum besitzt ein schmales Mesorectum, das an der Linea terminalis 3 cm links von der Medianebene beginnt, absteigend sich dieser nähert und 4,5 cm unterhalb des Promontorium sie erreicht. Die Befestigung des Mesorectum an der Rückwand ist schmal, 3 mm breit. Das Mesorectum setzt sich an den linken

Rand des Rectum an. Der Abstand der Radix vom Darm (Länge des Mesorectum) beträgt oben 2 cm und nimmt nach unten zu ab bis $^1/_2$ cm.

Recessus peritonei sind an zwei Stellen vorhanden. In dem Winkel, wo das Colon ascendens in das Colon transversum umbiegt, befindet sich ein 5 cm tiefer Recessus auf der unteren Seite des Mesocolon, dessen Eingang unmittelbar an der Darmwand liegt, und in den zwei Zeigefingerglieder eingeführt werden können. Der zweite, kleinere Recessus liegt an der oberen Seite der Wurzel des Mesocolon sigmoideum. (Recessus intersigmoideus.) Er beginnt mit einer etwa 1 cm weiten Öffnung und verengt sich trichterförmig. Er ist 2 cm tief.

C. Blutgefässe.

Das Verhalten der Aorta und Vena cava ist normal.

Die Arteria coeliaca entspringt hinter der Pars pylorica des Magens im Hiatus aorticus. Sie giebt zunächst die Art. gastrica sinistra ab, die in der Plica gastropancreatica zur Cardia emporsteigt und Zweige zum Bauchteil des Oesophagus, zur Cardia und zur Curvatura minor schickt. Darauf zerfällt die Art. coeliaca in die Arteriae lienalis und hepatica. Die Art. lienalis zieht stark geschlängelt zur Milz, am oberen Rande des Pancreas entlang, hinter dem Körper des Magens hinweg. Sie versorgt während ihres Verlaufes das Pancreas mit kleinen Zweigen und entlässt vor ihrer Endausbreitung in der Milz die Arteria gastricae breves nach oben zum Blindsack des Magens und die Arteria epiploica sinistra,

die längs der grossen Curvatur des Magens verläuft, und mit der ihr begegnenden, stärker entwickelten Art. gastroepiploica dextra einen anastomotischen Bogen bildet. Der dritte Ast der Art. coeliaca ist die Art. hepatica. Während ihres Verlaufes zur Leber giebt sie die Art. gastrica dextra und darauf die Art. gastroduodenalis ab. Die Art. gastrica dextra zieht längs der kleinen Curvatur des Magens nach links und anastomosiert mit der Art. gastrica sinistra. Die Art. gastroduodenalis zieht über den Kopf des Pancreas und den absteigenden Schenkel des Duodenum nach unten und verläuft dann an der grossen Curvatur des Magens entlang im grossen Netz als Art. gastroepiploica dextra. Am oberen und unteren Rande des Pancreaskopfes entsendet die Art. gastroduodenalis je eine Art. pancreaticoduodenalis zum Duodenum und Pancreas. Gewöhnlich liefert sie nur die obere Art. pancreaticoduodenalis, während die untere von der Art. mesenterica superior abgegeben wird.

Die Arteria mesenterica superior entspringt hinter dem oberen Rande des Pancreas, $1^1/_2$ cm unterhalb der Art. coeliaca, von der rechten Seite der Aorta und steigt dann hinter dem Pancreas in der Wurzel des Mesenteriums links von der Vena mesenterica nach unten. Zunächst giebt sie rechts ein Gefäss in den Anfangsteil des mesenterialen Dünndarms, das aber nicht bis zum Pancreaskopfe zieht, also nicht der Art. pancreatico-duodenalis inferior entspricht. Dann zieht sie im Mesenterium in fast gestrecktem Verlaufe zu dem unteren Ende des Ileum und giebt auf diesem Wege nach rechts hin 16 verschieden starke Aeste

für den ganzen Dünndarm ab (Art. jejunales et iliacae). Nach links schickt sie zwei grössere Aeste, der obere — er entspricht offenbar der Art. colica media — verläuft zunächst 2 cm nach links und teilt sich dann in einen oberen und unteren Zweig.

Der erstere durchbohrt das Mesocolon transversum an seiner rechten Anheftungsstelle und läuft dann bogenförmig nach links parallel dem concaven Rande des Mesocolon transversum, $4^1/_2$ cm vom Darmrohr entfernt, um mit der Art. colica sinistra (aus der Art. mesent. inf.) zu anastomosieren. Der untere Zweig zerfällt in ein ganzes Bündel von Gefässen, die teils zur Flexura hepatica hinstrahlen, teils im Mesocolon ascendens abwärts ziehen.

Der zweite grosse linke Ast der Art. mesenterica superior ist als Art. colica dextra anzusehen. Er zieht direkt nach unten zum Coecum, giebt $6^1/_2$ cm oberhalb des Coecum nach rechts einen Ast ab, der mit den Art. intestinales anastomosiert, dann weiter noch mehrere Seitenzweige zum Endstück des Ileum, endlich $3^1/_2$ cm oberhalb des Coecum einen Verbindungsast nach der Arteria colica media.

6 cm unterhalb der Mesenterica sup. entspringt am linken Rande der Aorta die Arteria mesenterica inferior. Sie verläuft nach links und etwas nach unten und teilt sich dann in drei Hauptstämme.

Der oberste zieht in einem nach aussen convexen Bogen zunächst im Mesocolon sigmoideum, dann neben dem Colon descendens, $1^1/_2$ cm von dessen Innenwand entfernt, nach oben zum Mesocolon transversum und

anastomosiert mit der Arteria colica media. Er giebt nach links und oben Aeste an die Flexura sigmoidea und das Colon descendens und transversum.

Der zweite Hauptstamm der Art. mesent. inf. durchbohrt das Mesocolon sigmoideum und liefert Aeste an das ganze S-Romanum.

Der dritte Stamm ist die Art. hämorrhoidalis superior, die ins Becken zum Rectum zieht.

Die Mesenterialvenen stimmen in ihrem Verlaufe mit den Arterien völlig überein.

Die übrigen Blutgefässe der Bauchhöhle verhalten sich normal.

II.

Während Verlagerungen einzelner Darmabschnitte verhältnismässig häufig beobachtet und auch vielfach beschrieben worden sind, scheint die Lagerung des gesamten Dünndarms auf der rechten, die des Dickdarms auf der linken Seite recht selten zu sein, denn in der Litteratur finden sich nur sehr wenige Mitteilungen über solche Fälle.

In den anatomischen Handbüchern von Sömmering (41, 42), J. F. Meckel (31), Hildebrand (20), Cruveilhier (5), Huschke (23), Arnold (2), C. E. Bock (4), Eckhard (7), Luschka (29), Henle (18), Rüdinger (38), Sappey (39), Krause (27), Gray (12), Hyrtl (22), Debierre (6), Joessel (24), Gegenbaur (11), Testut (43), Beaunis et

Bouchard (3), Poirier (34), Quain (35), Rauber (36) finde ich Verlagerungen des Darmtraktus überhaupt nicht erwähnt.

In dem Handbuch von Langer-Toldt (28) wird darauf hingewiesen, dass bisweilen einzelne der Brust- und Baucheingeweide auf der verkehrten, andere auf der normalen Seite sich befinden (Situs perversus partialis).

Auch in der Zusammenstellung von Varietäten von W. Krause (27) ist kein entsprechender Fall erwähnt. Ebenso ist in den Lehrbüchern der Pathologie und den Werken über Missbildungen von Meckel (32), Förster (8. 9), Ziegler (47), sowie Ahlfeld (1), Guinard (16) kein solcher Fall angeführt.

Oscar Schultze (40), der in seiner Entwickelungsgeschichte des Menschen auch die wichtigsten Missbildungen berücksichtigt, hat einer solchen Abnormität nicht Erwähnung gethan.

Meines Wissens die ersten Fälle, in denen bei sonst normalen Individuen die Dünndarmschlingen rechts gefunden wurden, während der Dickdarm die linke Seite der Bauchhöhle einnahm, beschrieb Treitz (45) in einem Anhang zu seiner Schrift „Hernia retroperitonealis."

Später veröffentlichte Wenzel Gruber (14) einen gleichartigen Fall. Derselbe ist von Toldt in seiner Abhandlung: „Die Darmgekröse und Netze im gesetzmässigen und gesetzwidrigen Zustande" als Fall VII angeführt.

Endlich wurde 1893 im Tübinger Präpariersaal eine Verlagerung des Darmes beobachtet, von Froriep (10)

auf der Anatomenversammlung in Göttingen 1893 kurz besprochen und von Grönroos (13) im Anatomischen Anzeiger (IX. Band) genauer geschildert.

Ausser diesen sechs Fällen ist mir kein weiterer Fall bekannt geworden.

Im folgenden sollen die eben angeführten sechs Fälle erörtert und das von dem hier beobachteten Falle Abweichende besprochen werden.

Da die Abhandlung von Treitz, wie ich aus eigener Erfahrung weiss*), sehr schwer zugänglich ist, so gebe ich die Beschreibung der vier Treitzschen Fälle, so weit es nötig ist, wörtlich wieder. Die Beschreibungen sind recht kurz, leider etwas lückenhaft und teilweise ein wenig unklar, worauf auch schon Toldt (44 S. 10) hingewiesen hat.

I. Fall (Treitz 1).

Leiche einer 32jährigen Frau.

„Der Magen ist beinahe gerade gestreckt, sein Fundus wenig ausgebildet, und der Pylorus nur unmerklich von der Mitte der Wirbelsäule nach rechts abweichend. Der Zwölffingerdarm existiert eigentlich garnicht, denn der Dünndarm geht senkrecht vom Pylorus

*) Anm. Das Buch war weder in den königlichen und Universitätsbibliotheken zu Königsberg i. Pr., Berlin und Göttingen vorhanden, noch konnte ich mir das Werk, das im Buchhandel vergriffen ist, antiquarisch beschaffen. Nach vielen vergeblichen Bemühungen erhielt ich die Abhandlung aus der Bibliothek der kaiserlichen Universität zu Dorpat, wofür ich dem Universitätsbibliothekar Herrn Dr. W. Schlüter an dieser Stelle meinen Dank sage!

nach abwärts, ohne die gewöhnlichen Duodenalkrümmungen zu bilden. Er ist gleich am Pylorus mit einem Gekröse versehen, welches so schnell wächst, dass es an der Insertionsstelle des Ductus choledochus bereits 7 cm hoch ist. Der Ductus choledochus und der Kopf des Pancreas kommen dadurch zwischen die Blätter dieses Gekröses zu liegen. Von da setzt sich der Darm ebenso wie sein Gekröse ohne alle Abgrenzung in den Dünndarm fort. Das unterste Dünndarmgekröse nimmt auch den Dickdarm auf, dessen Blindsack im kleinen Becken liegt. Von hier zieht der Dickdarm samt seinem Gekröse an der linken Seite der Wirbelsäule zur Milz herauf, beugt da um und geht als Colon descendens, zwei grosse Schlingen bildend, an der gewöhnlichen Stelle in den Mastdarm über. Das Dünndarmgekröse ist so lang, dass es an der längsten Stelle, welche zugleich die tiefste ist, 4 Finger breit über die Symphisis pubis gezogen werden kann, verläuft übrigens genau in der Mittellinie der Bauchhöhle und endet am Promontorium mit einem scharfen Rande, welcher die Grenze zwischen ihm und dem aufsteigenden Mesocolon bezeichnet. Die Schlingen des absteigenden Colon haben ein sehr kurzes Mesenterium und sind unter sich und mit der Bauchwand durch kurzes und verdichtetes Peritoneum verbunden. Das Omentum minus ist bedeutend länger als gewöhnlich, wogegen das grosse Netz auf einen bandbreiten Lappen reduciert ist, der ins linke Hypochondrium hinzieht und dort mit der Colonflexur verwachsen ist. Sämtliche Dünndarmschlingen lagern in der rechten Hälfte der Bauchhöhle, deren hintere

Wand von glattem Peritoneum straff überzogen ist. Zwei Jejunumschlingen liegen in dem sehr weiten Foramen Winslowii, dessen Ränder sehnig verdichtet sind. Die übrigen Bauchorgane zeigen die gewöhnliche Form und Lage."

II. Fall (Treitz 2).

Leiche eines 27 Jahre alten Mädchens.

„Der Magen zeigt die normale Form und Richtung. Dagegen weicht der Zwölffingerdarm insofern vom Normalen ab, als er, nachdem er die gewöhnliche, hufeisenförmige Krümmung gemacht hat, nicht gleich in das Jejunum übergeht, sondern wieder ein kurzes absteigendes Stück bildet und dann nochmals zurück durch die Wurzel des Dünndarmgekröses nach rechts geht, um erst über der rechten Niere in den Leerdarm überzugehen. Das Duodenum hat demnach bei ungewöhnlicher Länge zwei Partes descendentes und drei transversae; dabei ist es streng horizontal gelagert. Der ganze übrige Dünndarm füllt die rechte Hälfte der Bauchhöhle aus, reicht ins Becken herab und übergeht an der längsten Stelle seines Gekröses in den Dickdarm. Dieser steigt längs der Wirbelsäule in das Hypochondrium hinauf, bildet dort die Milzflexur und nimmt seinen Verlauf als Colon desc. und Sigma rom. in der gewöhnlichen Weise zum After. Das Quercolon und die rechte Colonflexur mangeln somit vollständig, der Blindsack liegt im Becken, das Colon asc. ist auf der linken Seite des Dünndarms, hat mit ihm ein gemeinschaftliches Mesenterium und ist ungewöhnlich lang, das es

das Colon asc. und transv. in sich vereinigt. In dem Winkel zwischen auf- und absteigendem Dickdarm steigt das Peritoneum straff gespannt von einem Darm auf den andern, ist sehnig verdichtet und die Schlinge dadurch fixiert. Die hintere Wand der rechten Bauchhälfte ist von glattem, zartem Peritoneum bekleidet, welches straff über die Niere gespannt ist."

III. Fall (Treitz 3).

Leiche einer 58jährigen Frau.

„Der Magen ist quer gelagert. Der Zwölffingerdarm bildet vielfache, ganz unregelmässige Krümmungen, indem er erst eine nach unten convexe Krümmung macht, dann nach links und aufwärts, abwärts, dann wieder durch die Wurzel des Dünndarmgekröses nach rechts geht, hier aber wieder an der rechten Seite der Vena cava ascend. und mit ihr innig verbunden etwas nach abwärts sich krümmt und endlich unterhalb der rechten Niere frei wird und in das Jejunum übergeht. Der Zwölffingerdarm liegt mit allen diesen Krümmungen hinter dem Peritoneum und hat die ungewöhnliche Länge von 40 cm. Der ganze Dünndarm lagert in der rechten Bauchhöhlenhälfte. Das Coecum liegt im Becken und ist in das sehr lange Dünndarmgekröse eingeschlossen. Von da zieht das Colon asc. links an der Wirbelsäule hinauf, bildet eine sehr grosse Flexura lienalis und geht als Colon desc. und sehr grosse S-Schlinge in den Mastdarm über. Dabei hat der Dickdarm keine übermässige Kürze, denn er misst vom Coecum bis zum After 141 cm. Das grosse Netz ist schmal, deckt nur die Dünndarm-

windungen, indem es mit der Flexura coli lienalis in Verbindung ist, dann aber auch eine Strecke weit am Colon asc. herabsteigt, woselbst es mit dem Dünndarmgekröse innig verwachsen ist.“

IV. Fall (Treitz 4).

Der Magen der 3 Monate alten Kindesleiche ist „gross und bedeutend gekrümmt. Das Duodenum hat die normale Form und Lage und ist horizontal gestellt. Nachdem jedoch der Dünndarm die oberste, 7 cm lange, mit einem sehr kurzen Mesenterium versehene Schlinge gebildet hat, geht er wieder hinter die Wurzel des Dünndarmgekröses nach rechts zurück und kommt vor der rechten Niere zum Vorschein. Hier erst wird er frei und geht, an ein langes Gekröse geheftet, in vielfachen Windungen in das Becken herab, woselbst er in den Dickdarm übergeht. Dieser steigt als Colon asc. auf der linken Seite des Dünndarms längs der Wirbelsäule bis zur Höhe des Duodenum hinauf und bildet hier die stumpfe Milzkrümmung, in deren Concavität die erwähnte oberste Dünndarmschlinge liegt. Von da zieht das Colon descendens, sich wieder mehr an die Wirbelsäule haltend, in einigen Windungen zum Mastdarm herab. Das Mesocolon asc. ist sehr niedrig, wird vom linken Blatt des Dünndarmmesenterium gebildet und stellt gleichsam den linken Schenkel dieses V-förmig gebildeten Gekröses dar. Das Mesocolon desc. hat die bedeutende Höhe von 11 cm und verläuft näher an der Mittellinie als gewöhnlich.“

V. Fall (Wenzel Gruber).

Der Fall Wenzel Gruber (14) stimmt mit dem oben von mir beschriebenen in den Hauptpunkten überein, indem nämlich auch hier der gesamte Dünndarm rechts lag, während der Dickdarm die linke Seite der Bauchhöhle einnahm, und indem ferner ein gemeinschaftliches Mesenterium für den eigentlichen Dünndarm, das Colon ascendens und transversum vorhanden war.

Die Leber war normal. Der „ungewöhnlich kleine Magen" war weniger wagerecht gestellt. Die Milz, „die zu einem Tumor entartet war", lag an der gewöhnlichen Stelle.

Das Duodenum lag auf der rechten Seite der Wirbelsäule vor der Vena cava inferior, im Bereich des oberen Teiles der rechten Niere. Es bestand aus einer $1^1/_2$ Zoll langen Pars transversa, die nach rechts auf- und rückwärts verlief, aus einer $3^1/_2$—4 Zoll langen schief nach links und abwärts ziehenden Pars descendens und einer dahinter gelegenen, 3 Zoll langen Pars ascendens, die zur Flexura duodeno-jejunalis schief nach rechts, auf- und rückwärts zog. Die untere Hälfte des ab- und aufsteigenden Teiles war bereits in den obersten Abschnitt des Mesenterium commune eingeschoben und vor den Vasa mesenterica superiora gelegen. Das Duodenum bildete also nicht eine hufeisenförmig gekrümmte und mit ihrer Concavität nach oben und links sehende, sondern „eine in Gestalt eines Achters verlaufende, mit ihren Schenkeln sich berührende Darmschlinge."

Das oberste Ende des Jejunum stieg rechts parallel neben der Pars ascendens duodeni herab. Der übrige

Dünndarm schlängelte sich von rechts oben nach links unten. Seine Länge betrug 19 Fuss $2^1/_2$ Zoll.

Von dem in der linken Hälfte der Bauch- und Beckenhöhle gelagerten Dickdarm befand sich am meisten nach vorn das Coecum und Colon ascendens, Colon descendens und Flexura sigmoidea am meisten nach hinten, am meisten nach links und lateralwärts das Colon transversum.

Das Coecum lag teils in der Fossa iliaca sinistra, teils in der Beckenhöhle vor dem Mastdarm. Es war $2^1/_2$—3 Zoll lang. Das Colon ascendens stieg links neben der Mittellinie bis zur grossen Curvatur des Magens, verlief aber gestreckt, nicht in Schlingen gelegt wie in dem von mir beobachteten Falle. Es war 8 Zoll lang. Coecum und Colon ascendens waren mit ihren hinteren Seiten zu vorderst, mit ihren sonst rechten Seiten nach links gedreht. Der vier Zoll lange Processus vermiformis lag rechts von ihnen und kreuzte nicht von hinten, sondern von vorn das Ileum.

Das Colon transversum lag neben Colon asc. und desc. auf der linken Niere und hing bis zur Crista ossis ilei herab. Es bildete eine Schleife, bei der aufsteigender und absteigender Schenkel hinter einander lagen, und war $13^1/_2$ Zoll lang. Am Ligam. phrenicocolicum bog das Colon transvers. in gewöhnlicher Weise in das Colon descendens um. Letzteres war nur $4^1/_2$ Zoll lang und lag mehr medianwärts zwischen Aorta abdominalis und linker Niere und hinter dem Colon ascendens.

Die Flexura sigmoidea lag mit ihrem Grimmdarmschenkel auf der Fossa iliaca sinistra, mit ihrem Mast-

darmschenkel in der Beckenhöhle hinter dem Coecum. Ihre Länge betrug 29 Zoll; die des Rectum 6—7 Zoll.

Das Omentum majus war angeheftet an der grossen Curvatur des Magens, am Anfangsstück und dem aufsteigenden Schenkel des Duodenum, an der medialen Fläche des Dünndarmmesenterium, am Colon ascendens (vom Coecum an) und am Colon transversum „zwischen dem Lig. coli omentale und intestinale." Es bedeckte die Pars desc. duodeni, das Colon asc. und transversum, nicht aber das Jejunum und Ileum.

Das gemeinsame Mesenterium befestigte die untere Hälfte des absteigenden und aufsteigenden Schenkels des Duodenum, den ganzen Dünndarm, das Coecum, Colon asc. und transversum. Es hatte zwischen der Ansatzstelle des Dünndarms und der des Dickdarms oben, unterhalb des Pancreas, eine Breite von $1^1/_2$—2 Zoll, unten eine solche von 7—9 Zoll.

Das Colon desc. besass an seinem hinteren Umfang keinen Bauchfellüberzug; die Flexura hatte ein 4 Zoll hohes, an der Basis $3^1/_2$ Zoll breites Mesocolon sigmoideum.

Das Rectum war durch ein Mesorectum befestigt, über das keine näheren Angaben gemacht werden.

Das Foramen Winslowii war verschlossen. Hinter und unter der Flexura sigmoidea sass ein nach unten und nach vorn offener, elliptischer Recessus peritonei, der eine Länge von 2 Zoll, eine Breite von 1 Zoll und eine Tiefe von $1^1/_2$ Zoll aufwies.

Das Präparat stammte von einem 18jährigen Jüngling.

VI. Fall (Froriep-Grönroos).

Der Tübinger Fall stimmt mit dem oben von mir beschriebenen in dem wesentlichen Punkte überein, dass nämlich die Dünndarmschlingen alle in der rechten, die Dickdarmschlingen in der linken Hälfte der Bauchhöhle lagen.

Er unterscheidet sich jedoch auch in mancher Beziehung.

Ich stelle im Folgenden zusammen, welche Abweichungen in dem vorliegenden Falle bestanden:

Der linke Leberlappen war sehr klein und dünn. Der Magen, der natürliche Lage und Stellung zeigte, war jedoch „im Ganzen ein wenig weiter nach rechts gelagert, als er normaler Weise sein sollte."

Die Ursache für diese Verlagerung des Magens, sowie für die Kleinheit des linken Leberlappens sieht Grönroos darin, dass „reichliche kleinere Dickdarmschlingen in dem Winkel zwischen Milz, Fundus ventriculi und Zwerchfell einen beträchtlichen Raum in Anspruch nahmen." Der Pylorusteil stieg „von dem eigentlichen auch nach rechts etwas ausgebuchteten Magensacke sich scharf absetzend" etwa 2 cm in die Höhe. Wie weit der Magen nach rechts verlagert war, ist aus der Beschreibung nicht zu entnehmen.

Den Duodenalabschnitt des Dünndarms beschreibt Grönroos (13) folgendermassen: „Er biegt dicht am Pylorus sogleich nach hinten und dann ziemlich gerade nach unten um, geht so 11—12 cm nach abwärts, biegt dann plötzlich nach hinten oben und etwas nach rechts

um, verläuft in dieser Richtung (nach rechts oben) etwa 8 cm und biegt dann abermals nach hinten und unten. Die letztere Biegung dürfte der Flexura duodeno-jejunalis ungefähr gleichzusetzen sein, denn es folgen nun zahlreiche Schlingen, die sich wie gewöhnliche Dünndarmschlingen verhalten. Die Grenze zwischen Duodenum und eigentlichem Dünndarm lässt sich aber nicht genau angeben, da eine fixierte Flexura duodeno-jejunalis im üblichen Sinne fehlt.“ Abgesehen von der verschiedenen Länge der einzelnen Schlingen unterscheidet sich der Fall durch das Fehlen des horizontalen Anfangstückes des Dünndarms.

Der Uebergang des Dünndarms in den Dickdarm fand in der Fossa iliaca sinistra statt. Der aufsteigende Teil des Dickdarms verlief vom Coecum an nach links zum Darmbeinkamm, bog dann annähernd horizontal bis zur Medianebene in der Gegend des 3. Lendenwirbels um und wandte sich schräge nach oben zum linken Rande des Fundus ventriculi, von wo er in „reichlichen kleineren Schlingen“ zum Zwerchfellgewölbe emporstieg. Hier ging es dann „ohne scharf ausgesprochene“ Flexura coli sinistra in das „einigermaassen normal verlaufende Colon descendens“ über. Es war also das Colon transversum gegen den übrigen Dickdarm nicht deutlich abgegrenzt. Ein Colon sigmoideum fehlte, und das Colon desc. stieg „in gestrecktem Verlaufe links dicht am Promontorium in die kleine Beckenhöhle hinab.“

Der Kopf der Pancreas hatte „eine ungewöhnliche Ausdehnung, besonders in der Richtung nach abwärts.“ Sein Ausführungsgang mündete getrennt vom Ductus

choledochus in das Duodenum und zwar 2 cm nach oben. Ausserdem bestand in diesem von Grönroos beobachteten Falle eine linksseitige Inguinalhernie, die ein Convolut von Schlingen des unteren Dünndarmteiles beherbergte.

Die linke Hälfte des grossen Netzes war auf dem Dickdarm fixiert. Die rechte Hälfte, die über den Pylorus hinweg zum rechten Rande der Gallenblase übergriff, zeigte „in zwei bis drei übereinanderliegenden Etagen nach unten gerichtete Duplicaturen, deren Lumen zum Teil abgeschlossen, zum Teil mit der Bursa omentalis in Zusammenhang“ war. Von dem mittleren Teil der hinteren Platte des Netzbeutels zog ein trichterförmiger Fortsatz zu den Dünndarmschlingen in der Leistenhernie.

Das Duodenum hatte ein vollkommen freies Mesoduodenum, das den Kopf des Pancreas umschloss und sich dann „ohne jegliche Grenze“ in das grosse Mesenterium des Dünndarms fortsetzte. Da letzteres ebenso auf den Dickdarm übergriff und bis etwas unterhalb der Gegend der Flexura coli sinistra fortzog, behauptete Grönroos, dass „das dorsale Darmgekröse sich erhalten habe vom Pylorus bis gegen das Ende des Colon transversum, bezw. bis zu der dieser Stelle entsprechenden Gegend des Darmkanals.“

Die zahlreichen Verwachsungen, die besonders im Bereiche des Dickdarms bestanden, machten hier die Ermittelungen über das Verhalten des dorsalen Darmgekröses fast unmöglich. Das Colon descendens hatte ein ganz kurzes Mesocolon, dass in der Höhe des Darmbeinkammes etwas länger wurde.

Da das Mesoduodenum nicht mit der Rückwand der Bauchhöle verwachsen war, so bildete nicht ein Foramen Winslorii, sondern ein geräumiges Foramen hepato-entericum, wie es Toldt bei jungen Embryonen beschreibt, den Zugang zur Bursa omentalis.

Die Arteria mesenterica superior entliess die Art. pancreatico-duodenalis inf., während die Coeliaca, wie normal, nur die eine Arteria zum Pancreas und dem Duodenum abgab. Im übrigen verteilten sich die Blutgefässe in gleicher Weise wie in dem Königsberger Fall.

Schliesslich muss hervorgehoben werden, dass zahlreiche Verwachsungen zwischen den Eingeweiden und am Peritoneum bestanden, so dass der Königsberger Fall jedenfalls klarere Verhältnisse aufweist, da in ihm keine Zeichen von überstandenen pathologischen Processen vorlagen.

Das Präparat stammte von einem älteren Manne her.

III.

Der von mir untersuchte Königsberger Fall und die sechs Beobachtungen in der Litteratur, stimmen in dem Hauptpunkte überein, dass der gesamte Dünndarm rechts lag, während der ganze Dickdarm die linke Hälfte der Bauchhöhle einnahm. Im übrigen bestehen in den sieben Fällen auch mancherlei Unterschiede.

Ueber die Grösse, Form und Lage der Leber ist in den vier Treitzschen Fällen nichts angegeben. Gruber bezeichnet die Leber als normal. In dem Grönroos-

schen (Tübinger) Falle war der linke Leberlappen sehr klein, dünn und unbedeutend, hatte „aber im ganzen eine normale Lage.“ In der Königsberger Beobachtung lag die normal gestaltete Leber an gewöhnlicher Stelle.

Von der Milz sagt Treitz nur in seinem vierten Falle, dass sie normale Form und Lage hatte. In der Beschreibung der übrigen Fälle ist dies nicht besonders betont. Es ist deshalb anzunehmen, dass die Milz nichts Ungewöhnliches darbot. Gruber fand die Milz „zu einem Tumor entartet, aber an gewöhnlicher Stelle gelegen.“ Im Tübinger Falle war die Milz normal gestaltet und gelagert, jedoch war ihre Superficies phrenica am Zwerchfell zum grossen Teil angewachsen. Im Königsberger Falle war die Milz normal.

Die Nieren boten in keinem Falle abweichende Form oder Lage, was Grönroos noch besonders erwähnt.

Der Magen lag in allen Beobachtungen an der gewöhnlichen Stelle. Nur im Tübinger Fall wurde sein Fundus durch einige dazwischen sich einschiebende Dickdarmschlingen vom Zwerchfell abgedrängt. Im Fall 1 (Treitz) war der Fundus „wenig ausgebildet.“ Gruber hebt bei seiner Beschreibung die Kleinheit des Magens hervor. Der Pylorus lag im Fall 1 (Treitz) „nur unmerklich nach rechts von der Wirbelsäule abweichend.“ Im Königsberger Falle lag der Pylorus genau in der Mittellinie. In den übrigen Fällen fehlte die genauere Angabe. Wenn also auch in einigen der Beobachtungen der Pylorus nicht soweit nach rechts lag, wie gewöhnlich, so befand sich doch der Magen im ganzen an der gewöhnlichen Stelle.

Es handelt sich somit bei sämtlichen sieben Fällen nur um eine verkehrte Lagerung von Dünn- und Dickdarm, während alle übrigen Bauchorgane normale Lage aufweisen. (Situs inversus partialis).

Im einzelnen unterscheiden sich die sieben Beobachtungen hinsichtlich der Lage, Anordnung und Befestigung des Dünn- und Dickdarmes.

Im 1. Fall (Treitz) fehlte die gewöhnliche Duodenalkrümmung. Der Dünndarm ging senkrecht vom Pylorus nach abwärts und besass von Anfang an ein Mesenterium. Im Fall 2 (Treitz) war das Duodenum ungewöhnlich lang. Es bildete zunächst die gewöhnliche hufeisenförmige Krümmung, stieg dann nochmals abwärts und wandte sich schliesslich nach rechts, um erst oberhalb der rechten Niere in das Jejunum überzugehen. Ob das Duodenum ein Mesenterium besass, ist nicht angegeben, es scheint keines vorhanden gewesen zu sein. Im Fall 3 (Treitz) bildete das Duodenum zuerst eine nach unten convexe Krümmung, zog dann nach links und aufwärts, wandte sich darauf abwärts, danach rechts, abermals abwärts und zum zweiten Male nach rechts, um unterhalb der Niere in das Jejunum sich fortzusetzen. Das ungewöhnlich lange Duodenum besass kein Mesenterium. Im Fall 4 (Treitz) handelte es sich um en Duodenum von „normaler Form und Lage.“ Im Gruberschen und im Königsberger Falle verlief übereinsimmend das Duodenum zunächst quer nach rechts, stieg dann abwärts, darauf nach hinten und oben, um an de unteren Fläche des rechten Leberlappens ins Jejunun überzugehen. Im Gruberschen Falle hatte

das Duodenum im unteren Abschnitt des ab- und aufsteigenden Teiles ein Mesenterium, während dieses im Königsberger Falle fehlte.

Im Fall Grönroos zog das Duodenum von dem weit nach rechts gelegenen Pylorus direkt nach hinten, dann abwärts, bog darauf nach hinten, oben und rechts, stieg in dieser Richtung eine Strecke hinauf und bog dann abermals nach hinten und unten um in das Jejunum. Das ganze Duodenum besass ein vollkommen freies Mesoduodenum.

Die Dünndarmschlingen füllten in allen sieben Beobachtungen die rechte Hälfte der Bauchhöhle und einen Teil des kleinen Beckens aus. Die Dickdarmschlingen lagen auf der linken Seite.

Das Coecum war im Königsberger und in den Treitzschen Fällen im kleinen Becken auf der linken Seite zu finden, bei der Beobachtung von Grönroos in der Fossa iliaca sinistra, bei Gruber teils in der Beckenhöhle, teils in der Fossa iliaca sinistra.

Das Colon ascendens stieg in den vier Fällen von Treitz und in dem von Gruber gestreckt, im Königsberger Falle in verschiedenen Windungen links neben der Wirbelsäule zum Magen hinauf. In den anderen Fällen zog es schräg ins linke Hypochondrium hinüber. Ein Colon transversum existierte nur bei dem Gruberschen Falle und in dem Königsberger Präparat.

Das Colon descendens lag in den 4 Treitzschen und im Gruberschen Falle unmittelbar neben dem Colon ascendens an der Wirbelsäule. In den übrigen Beobachtungen hatte es die gewöhnliche Lage.

Ein Colon sigmoideum fehlte im Fall 4 (Treitz) und bei Grönroos. Das längste Colon sigmoideum wies das Königsberger Präparat auf.

Ein Mesenterium commune für den Dünndarm und Dickdarm war bei Fall 1 (Treitz) und beim Fall Grönroos vorhanden. In der Gruberschen Beobachtung war ein Teil des Duodenum, der übrige Dünndarm und der Dickdarm mit Ausnahme des Colon descendens an einem Mesenterium aufgehängt. Im Königsberger Präparat war Dünndarm und Dickdarm mit Ausnahme ebenfalls des Colon descendens mit einem Mesenterium versehen. Im Fall 2 und 4 (Treitz) scheint ein gemeinsames Mesenterium für Dünndarm und Colon ascendens vorhanden gewesen zu sein.

Die Blutgefässe zeigten übereinstimmend im Grönroosschen und Königsberger Falle normale Anordnung und Verteilung; die der Art. colica dextra und media entsprechenden Aeste zogen nach links, die Dünndarmäste nach rechts.

Das Verhalten des Duodenum wurde eben so eingehend geschildert, um einer Anschauung von Treitz entgegenzutreten.

Treitz will nämlich die abnorme Lagerung des ganzen Dünndarms und Dickdarms auf eine abnorme Gestaltung des Duodenum zurückführen. Ob das Duodenum überhaupt sich von dem übrigen Dünndarm abgliedert, und seine Länge und Gestalt sind nach der Ansicht von Treitz von der Verschiedenheit der Ent-

wickelung des von ihm entdeckten Musculus suspensorius duodeni abhängig. Fehle der Muskel, dann könne sich das Duodenum nicht abgliedern und entwickeln, wie im Fall 1 (Treitz). Bei einer zu tiefen Insertion des Muskels werde das Duodenalstück zu lang und müsse sich hufeisenförmig in eine S-förmige Schlinge zusammenkrümmen, wobei die Flexura duodeno-jejunalis vor die rechte Niere zu liegen" komme, wie im Fall 2 und 4.

Dass die abnorme Lagerung von Dünndarm und Dickdarm durch die Anordnung des Duodenums bedingt wird, wie Treitz es behauptet, ist sicherlich unrichtig, denn diese Lagerungsanomalie des Darmtraktus kann, wie aus den vorliegenden Beobachtungen hervorgeht, bei den verschiedensten Abweichungen des Duodenum von der normalen Gestalt und Lage, ja sogar bei einem ganz normalen Duodenum (cfr. Fall 4 Treitz) vorkommen.

Froriep (10) hatte in seiner vorläufigen Mitteilung über den Tübinger Fall die Verlagerung des Darmes als Hemmungsbildung bezeichnet. Es handelt sich seiner Ansicht nach „um das Fortbestehen der embryonalen Lagerung vor der Rotation der Darmschleife." Grönroos schliesst sich dieser Auffassung an und führt die Abnormität „auf das Ausbleiben der normalen Drehung der sogenannten Darmschleife" zurück. Zweifellos ist gegen diese Ansicht nichts einzuwenden; ein Grund aber, weshalb diese Drehung ausbleibt, ist damit nicht angegeben.

Bekanntlich vollzieht sich die Entwickelung des Darmkanals unter normalen Verhältnissen in folgender Weise:

Der anfangs geradlinig in der Mittelebene des embryonalen Körpers gelegene Darmkanal hat sich in der sechsten Woche des embryonalen Lebens deutlich in den Vorder-, Mittel- und Enddarm gegliedert. An dem Vorderdarm hat sich der Oesophagus, der Magen und das Duodenum entwickelt. Der Mitteldarm bildet eine Schlinge, die sogenannte Darmschleife, deren beide Schenkel gerade gestreckt, annähernd parallel zu einander in sagittaler Richtung frei durch den Bauchraum ziehen. Der Scheitel der Schlinge tritt in einen in den Nabelstrang ausgebuchteten Fortsatz des Bauchraumes ein. Der von der Flexura duodeno-jejunalis ausgehende absteigende (proximale) Schenkel liegt rechts neben dem rücklaufenden (distalen) Schenkel. Noch innerhalb des Nabelstranges kennzeichnet sich an dem distalen Schenkel die spätere Anlage des Blinddarms und Wurmfortsatzes als eine kleine Ausbuchtung. Aus dem proximalen Schenkel und demjenigen Teil des distalen, der bis zur Coecumknospe reicht, wird Jejunum und Ileum, aus dem Reste des distalen Schenkels Colon ascend. und transv. Aus dem Enddarm gehen Colon descend., Colon sigmoid. und Rectum hervor.

Von der siebenten Woche des embryonalen Lebens an, beginnt sich die Darmschleife zuerst im Bereich des Scheitels, dann allmählich längs des proximalen Schenkels nach oben hin fortschreitend in Schlingen zu legen.

In der achten Woche bilden diese schon ein ansehnliches Convolut. Einzelne dieser Schlingen liegen noch in der Aussackung des Coelom, in der Nabelschnur, der grösste Teil in der Bauchhöhle. Der Dick-

darm ist jedoch noch vollständig gestreckt, und liegt zum Teil innerhalb des Körpers, zum Teil noch innerhalb des Nabelstranges.

Die Verlagerung des Dickdarms nach der rechten Bauchseite hinüber kommt nach der Meinung eines Teiles der Embryologen, so z. B. Köllicker (25. S. 355; 26. S. 840 u. 841), His (21. S. 20), Hertwig (19. S. 294), Schultze (40. S. 306), Testut (43. S. 1278), so zu Stande, dass sich der Dickdarm von links herüber nach rechts vor dem Dünndarm her verschiebt.

Mall (30), der vor kurzem die Entwickelung des menschlichen Darmes in sehr eingehender Weise studiert hat, bestreitet dieses wohl mit Recht. Mall (30. S. 416) nimmt an, dass der Dünndarm, wenn er zu Windungen gefaltet wird, „sich im Ganzen um eine Achse dreht, welche identisch ist mit der des Dickdarms.“ Durch diesen Vorgang soll der Dünndarm allmählich von der rechten Seite nach der linken gedreht und dabei „unter die Arteria mesenterica superior gerollt“ werden. Dieses soll stattfinden, während der Dickdarm noch von vorn nach hinten verläuft und noch kein Colon transversum vorhanden ist.

Toldt (28. S. 358) und Minot (33. S. 784) äussern sich dahin, dass die Lageveränderung des anfangs sehr langsam wachsenden Dickdarms infolge der schnell zunehmenden räumlichen Ausdehnung des rasch wachsenden Dünndarms sich vollzieht.

Es ist, meiner Ansicht nach, leicht verständlich, dass der schneller wachsende Dünndarm in den unteren Teil der Bauchhöhle sich lagert, weil ja der obere von

der sehr grossen Leber vollständig erfüllt ist, und so unterhalb des Dickdarmschenkels Platz findet. Wenn die Dünndarmschlingen den unteren Teil der Bauchhöhle angefüllt haben, so müssen sie von unten und links her gegen den Dickdarmschenkel sich weiter verschieben und diesen, da er mit seinem unteren Ende an der hinteren Bauchwand befestigt ist, nach oben und rechts gegen die untere Fläche der Leber hinüberschieben. Da nun die Leber im relativen Wachstum bekanntlich zurückbleibt, so wird der Dickdarmschenkel entsprechend der Concavität der unteren Leberfläche allmählich noch weiter nach rechts von den nachdrängenden Dünndarmschlingen hinübergeschoben werden müssen.

Es gelangt also bei normalem Wachstum dadurch der Dickdarm auf die rechte Seite, dass das Längenwachstum des Dünndarms grösser ist, als sein eigenes.

Nahe liegt die Annahme, dass der Dickdarm mechanisch, z. B. durch pathologische Adhäsionen, in der ursprünglichen Lage zurückgehalten ist. Dagegen spricht aber wohl der Umstand, dass in dem Königsberger Falle jede Spur von irgend welchen abgelaufenen pathologischen Vorgängen fehlte.

Der Dickdarm würde aber auch links in seiner ursprünglichen Lage verharren können, wenn aus irgend welchen Ursachen sein Längenwachstum mit dem des Dünndarms Schritt hielte, wenn also entweder das Längenwachstum des Dünndarms verspätet oder sein eigenes verfrüht aufträte.

Möglicherweise haben in den Fällen, in denen die Verlagerung des Darmkanals gefunden wurde, Verhältnisse obgewaltet, die eine solche Abweichung von der gewöhnlichen Entwickelung des Darmtraktus zur Folge hatten.

Litteratur-Verzeichnis.

1. Ahlfeld, F. Die Missbildungen des Menschen. Leipzig 1880.
2. Arnold, F. Handbuch der Anatomie des Menschen. II, 1. Freiburg i. B. 1847.
3. Beaunis et Bouchard, Anatomie descriptive. V. Aufl. Paris 1894.
4. Bock, C. Handbuch der Anatomie des Menschen. II. Bd. IV. Auflage. Leipzig 1850.
5. Cruveilhier, J. Traité d'Anatomie descriptive. II. Edition. Tome III. Paris 1843.
6. Debierre, Ch. Traité élémentaire d'Anatomie de l'homme Tome II. Paris 1890.
7. Eckhard, C. Lehrb. d. Anatomie des Menschen. Giessen 1862.
8. Foerster, A. Handbuch der patholog. Anatomie. II. Aufl.
9. Foerster, A. Die Missbildungen des Menschen. Jena 1861. Leipzig 1863.
10. Froriep. Verhandlungen der anatomischen Gesellschaft auf der VII. Versammlung in Göttingen. Mai 1893.
11. Gegenbaur, K. Lehrbuch der Anatomie des Menschen. V. Aufl. 1892. II. Band.
12. Gray, H. Anatomy descriptive and surgical. IX. Edition by T. Holmers. London 1880.
13. Grönross, H. Ueber einen Fall abnormer Lagerung des Darmkanals beim Erwachsenen. Anatomischer Anzeiger. IX. Bd. No. 4, 11. Dec. 1893. (Band 1894). S. 89—103. 2 Abbildungen.
14. Gruber, W. Ueber einige seltene durch Bildungsfehler bedingte Lagerungsanomalien d. Darmes beim erwachsenen Menschen.
    Mélanges biologiques tirés du Bulletin de d'Academie Impériale des sciences de St. Pétersbourg. Tome IV. 1862. Seite 149.
15. Gruber, W. Bulletin de l'Acad. impériale etc. Tome V. 1863. St. Pétersbourg. S. 48—54. 2 Abbildungen.

16. Guinard, L. Précis de Tératologie, anomalies et monstruosités chez l'homme et chez les animaux. Paris 1893.

17. Henke, W. Topographische Anatomie des Menschen. Berlin 1884.

18. Henle, J. Handbuch der systemat. Anatomie des Menschen. II. Bd. II. Aufl. Braunschweig 1878.

19. Hertwig, O. Lehrbuch der Entwickelungsgeschichte des Menschen und der Wirbeltiere. 5. Aufl. Jena 1896.

20. Hildebrandt, Friedr. Handbuch der Anatomie des Menschen. IV. Band. Braunschweig 1832. IV. Aufl., herausgegeben von E. H. Weber.

21. His, W. Anatomie menschlicher Embryonen. III. Heft. Leipzig 1865.

22. Hyrtl, J. Lehrbuch der Anatomie des Menschen. 17. Aufl. Wien 1884.

23. Huschke, E. Sam. Thom. von Sömmerings Lehre von den Eingeweiden und Sinnesorganen des menschl. Körpers. Leipzig 1844.

24. Joessel, G. Lehrbuch der topogr.-chirurg. Anatomie. II. Teil, 2. Abteilung. Bonn 1892.

25. Kölliker, A. Entwickelungsgeschichte des Menschen und der höheren Tiere II. Aufl. Leipzig 1879.

26. Kölliker, A. Grundriss der Entwickelungsgeschichte des Menschen und der höh. Tiere. II. Aufl. Leipzig 1884.

27. Krause, W. Handbuch der menschl. Anatomie. III. Aufl. Hannover 1876—80.
I. Band: Allgem. u. mikroskop. Anatomie. 1876.
II. Band: Specielle u. makrosk. Anat. 1879.
III. Band: Anatom. Varietäten, Tabellen etc. 1880.

28. v. Langer, C. Lehrbuch der systemat. und topogr. Anat. VI. Aufl., bearb. v. C. Toldt. Wien u. Leipzig 1897.

29. Luschka, H. Die Anatomie des Menschen. II. Band. 2. Abt. Tübingen 1863.

30. Mall, F. Ueber die Entwickelung des menschl. Darmes u. seiner Lage beim Erwachsenen. Archiv f. Anatomie u. Physiologie. Jahrg. 1897. Supplem.-Band z. anatom. Abteilung. Leipzig 1897.

31. Meckel, Joh. Friedr. Handbuch der menschl. Anatomie. IV. Band. Halle u. Berlin 1820.

32. Meckel, J. Fr. Handbuch der patholog. Anatomie. I. Bd. Leipzig 1812.

33. Minot, Ch. Lehrbuch d. Entwickelungsgesch. d. Menschen. Deutsche Ausgabe von Kassner. Leipzig 1894.
34. Poirier, P. Traité d'Anatomie humaine. Tome IV, I. Fasc. de T. Jonnesco. Paris 1895.
35. Quain's Elements of Anatomy, edited by E. A. Schäfer and G. D. Thane. X. Edition. London. New-York. Bombay. Vol. I. Part I by Schäfer 1890.
Vol. III. Part IV. 1896, by Schäfer and Symington.
36. Rauber, A. Lehrb. der Anatomie des Menschen. V. Aufl. Leipzig 1897—98. I. Band 1897.
37. Retzius, A. Bemerkungen über das Antr. Pylori beim Menschen und einigen Tieren: im Archiv für Anatomie, Physiol. und wissenschaftliche Medizin, herausgeg. von Joh. Müller. Jahrg. 1857. Berlin. Seite 74—87.
38. Rüdinger, Topogr. chirurg. Anatomie d. Menschen. Stuttgart 1873.
39. Sappey, Br. Traité d'Anatomie descriptive. Tome IV. III. Edition. Paris 1897.
40. Schultze, O. Grundriss d. Entwickl.-Gesch. d. Menschen und der Säugetiere. Leipzig 1879.
41. Sömmering, S. Th. De corporis humani fabrica. Tomus VI. Traiecti ad. M. 1801.
42. Sömmering, S. Th. Vom Baue des menschlichen Körpers. V. Teil, II. Abt. Frankfurt a. M. 1796.
43. Testut, L. Traité d'Anatomie humaine. II. Edit. Tome III. Paris 1894.
44. Toldt, C. Die Darmgekröse u. Netze im gesetzmässigen u. gesetzwidrigen Zustand. LVI. Bd. der Denkschrift d. mathemat.-naturwissenschaftl. Klasse der kaiserlichen Akad. d. Wissenschaften zu Wien, 1889. 46 Stn. 8 Taf.
45. Treitz, W. Hernia retroperitonealis. Ein Beitrag zur Geschichte innerer Hernien, gr. 8, Prag 1857. 150 S., 4 Tafeln, bei F. A. Credner.
46. Willis. Pharmaceutica rationalis sive diatribe de medicamentorum operationibus in corpore humano etc. Cap. II. Partium, intra quas medicamenta operari incipiunt, descriptio, usus et affectiones.
47. Ziegler, E. Lehrbuch der allgemeinen und speciellen pathologischen Anatomie. VI. Aufl. Jena 1889.

Erklärung der Tafel.

Fig. 1 zeigt Magen und Dickdarm in der Lage, die bei der Eröffnung der Bauchhöhle gefunden wurde. Die Leber ist nach oben gezogen, um die Pars pylorica und das Duodenum deutlich zu machen. Alle Dünndarmschlingen sind nach rechts gelegt, um das Mesenterium commune zu zeigen.

Fig. 2. Coecum, Colon ascendens und transversum sind nach oben gelegt, die Dünndarmschlingen nach rechts, um den scharfen unteren Rand des Mesenterium commune (**) sichtbar zu machen.

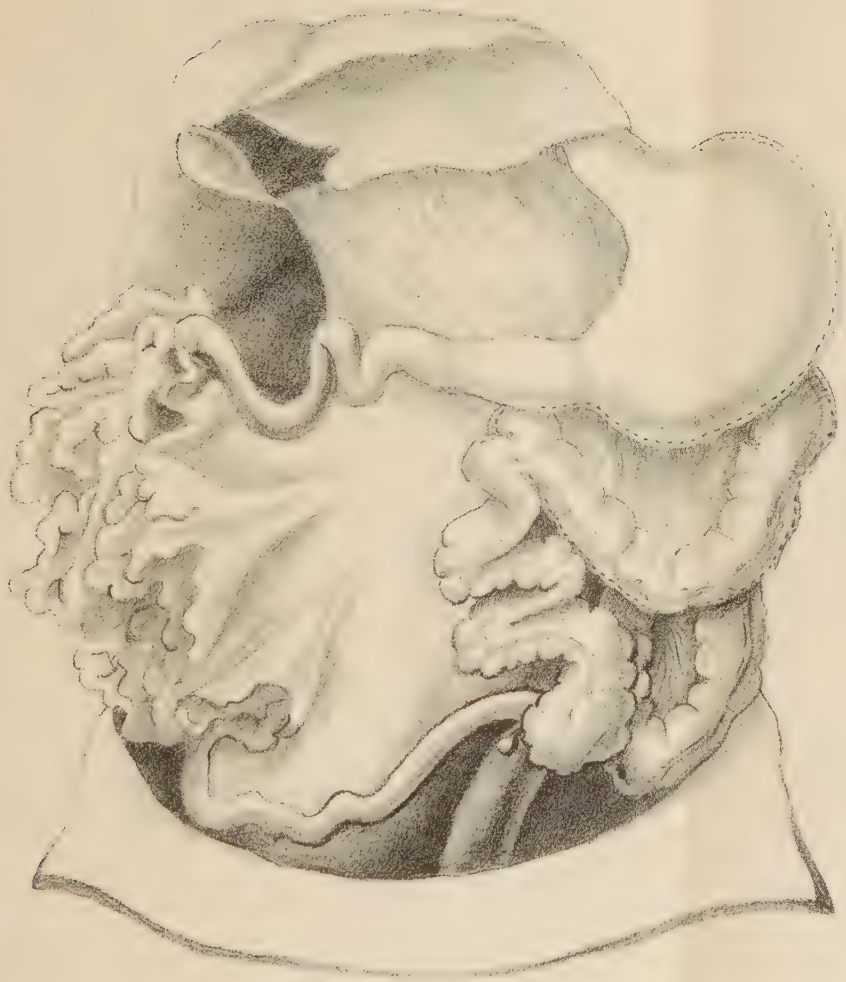

Fig. I.

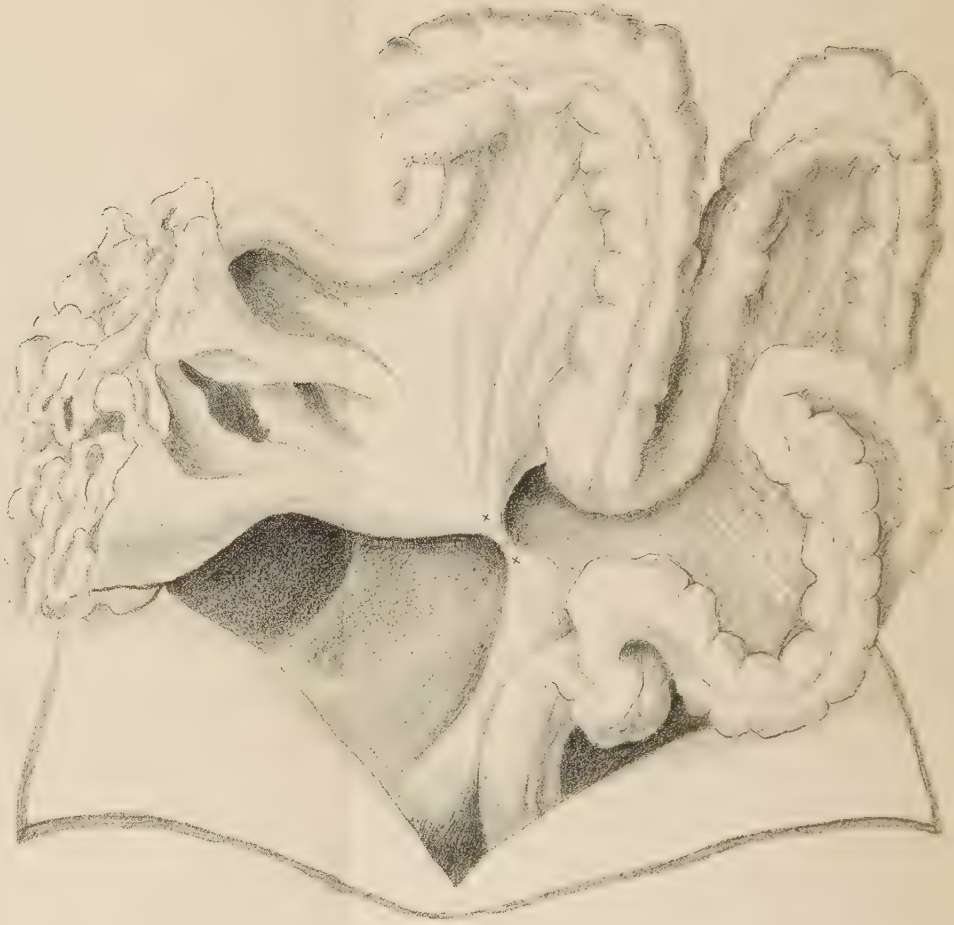

Fig. II.

Dr. Symanski del.

Thesen.

1. Bei freiem Ascites tuberculosus ist nach vergeblicher medicamentöser Behandlung die Colpotomia posterior indiciert.
2. Bei Appendicitis ist nach dem ersten Anfalle die Radicaloperation dringend zu empfehlen.

Lebenslauf.

Ich, Alexander Stieda, bin am 30. (18.) Mai 1875 zu Dorpat in Livland geboren. Ich bin evangelischer Konfession. Meine Schulbildung genoss ich zunächst auf dem kaiserlichen Gouvernements-Gymnasium in Dorpat und von Ostern 1886 ab auf dem hiesigen königlichen Wilhelms-Gymnasium, welches ich am 1. März 1893 mit dem Zeugnis der Reife verliess. Ich widmete mich hierauf dem Studium der Medizin auf den Universitäten Freiburg i. B. und Königsberg i. Pr., woselbst ich am 4. Februar 1895 die ärztliche Vorprüfung ablegte. Im Winter-Semester 1895/96 genügte ich meiner halbjährigen Militärpflicht mit der Waffe.

Am 10. Januar 1898 beendete ich die ärztliche Staatsprüfung. Das Examen rigorosum bestand ich am 17. Februar 1898.

Während meiner Studienzeit besuchte ich die Vorlesungen, Kliniken und Kurse folgender Herren Professoren und Docenten:

M. Askanazy, Baumann, H. Braun, M. Braun, Caspary, R. Cohn, Dohrn, v. Eiselsberg, v. Esmarch, Falkenheim, Gerber, Hermann, Hilbert, Jaffe, Kuhnt, Lange, M. Lange, Liehtheim, Lossen, Mesehede, Münster, Nauwerek, Neumann, Ostmann, Pape, Riehl, Rosinski, Samuel, Schneider, Schreiber, Seydel, Stetter, Stieda, Studniczka, Valentini, Weismann, Zander.

Allen meinen Lehrern sage ich an dieser Stelle meinen Dank.